

УДК 615.849.19.015.44.07

Гизингер О.А.¹, Зиганшин О.Р.^{1,2}, Баранов А.В.³, Карандашов В.И.³, Лакницкая А.О.²

Клиническая эффективность комплексной терапии рецидивирующего генитального герпеса с использованием внутрисосудистого лазерного облучения крови

Gizinger O.A., Ziganshin O.R., Baranov A.V., Karandashov V.I., Laknitskaya A.O.

Clinical efficacy of complex therapy for recurrent genital herpes with intravascular laser irradiation of blood

¹ Южно-Уральский государственный медицинский университет, г. Челябинск² ГБУЗ Челябинский областной кожно-венерологический диспансер, г. Челябинск³ ФГБУ «ГНЦ ЛМ им. О.К. Скобелкина ФМБА России», г. Москва

Проведена оценка клинической эффективности комплексной терапии рецидивирующего генитального герпеса с использованием внутрисосудистого лазерного облучения крови. В исследовании участвовали 125 женщин в возрасте $29,5 \pm 1,5$ года с клиническими признаками хронического рецидивирующего генитального герпеса с рецидивами заболевания 7 и более раз в год. 60 пациенткам проводилась этиотропная терапия ациклическими нуклеозидами (АЦ) препаратом валацикловир по 500 мг один раз в день; комплексная терапия включала использование ВЛОК (длина волны 635 нм, мощность излучения 2 мВт, экспозиция 8 минут, количество процедур 15) одновременно с приемом препарата валацикловир по 500 мг один раз в день. Результаты исследования демонстрируют, что применение ВЛОК существенно снижает выраженность объективных и субъективных симптомов генитального герпеса, достоверно уменьшает количество рецидивов, формируя длительный межрецидивный период. *Ключевые слова:* генитальный герпес, вирус простого герпеса 1–2-го типов (ВПГ), лазерное излучение.

Clinical efficacy of complex therapy for recurrent genital herpes using intravascular laser blood irradiation (ILBI) has been assessed. 125 women aged 29.5 ± 1.5 with clinical signs of chronic recurrent genital herpes suffering of the diseases for 7 years and more took part in the study. 60 patients had etiotropic therapy with acyclic nucleosides (AC) and Valaciclovir 500 mg/day. Complex therapy included ILBI (wavelength 635 nm, power 2 mW, exposure 8 minutes, 15 sessions) simultaneously with Valaciclovir 500 mg/day. The obtained results demonstrated that ILBI significantly reduces severity of objective and subjective symptoms of genital herpes; it also reliably reduces number of recurrences with a longer symptom-free period. *Keywords:* genital herpes, herpes simplex virus 1–2 types (HSV), laser light.

Введение

Несмотря на большое количество исследований, посвященных развитию и совершенствованию специализированных и высококачественных видов оказания медицинской помощи при лечении генитальной герпесвирусной инфекции (ГГ), основанных на своевременной и правильной верификации заболеваний, тщательном анализе этиологических, патофизиологических и патогенетических механизмов развития болезни, одним из самых важных направлений является оценка антимикробной резистентности и биохимической реактивности у больных и поиск средств, нормализующих выявленные нарушения [1, 11]. В этом контексте эффективность лечения ГГ определяется не только технологическими приемами, основанными на использовании ациклических нуклеозидов, но и необходимостью восстановления факторов антимикробной и антиоксидантной защиты у больных [5, 15]. 78% населения Земли подвержено заболеваниям, вызванным вирусами герпеса, среди которых представители подсемейства альфагерпесвирусов вирус простого герпеса 1-го и 2-го типов занимают лидирующие позиции по частоте встречаемости и тяжести клинических проявлений у человека [17]. Спектр выявляемых при ГГ нарушений затрагивает наиболее значимые звенья гомеостатического регулирования: нарушение состава и функционально-метаболического статуса моно- и полинуклеарных лейкоцитов, раскоординированность Th1/Th2 типов иммунного ответа [3],

нарушение функционирования ключевых медиаторов антиоксидантной системы [6, 18]. При рецидивирующем характере ГГ констатируется увеличение количества в крови нейтрофильных гранулоцитов (НГ) и моноцитов с подавлением их функциональной активности по показателям адгезии [10], хемотаксиса, генерации активных форм кислорода (АФК) и внутриклеточных метаболических процессов [1]. С одной стороны, НГ являются клетками первой линии защиты от антигенов микробного и немикробного происхождения, однако их избыточное присутствие в очаге воспалительной реакции отрицательно влияет на процессы реэпителизации за счет способности НГ образовывать АФК, участвующих в процессах перекисного окисления мембран иммунокомпетентных клеток и снижающих процессы восстановления эпителия. Серьезной проблемой в терапии ГГ является все чаще регистрируемая резистентность к ациклическим нуклеозидам – базовым препаратам для лечения инфекций, вызванных вирусами герпеса 1-го, 2-го типов [10], что является поводом для поиска эффективных и доступных методов лечения данной патологии.

Целью терапии генитальной герпетической инфекции является купирование клинических симптомов, сокращение сроков эпителизации поражений, снижение частоты и тяжести рецидивов, предупреждение развития осложнений. Перспективным направлением терапии ГГ является использование лазерного излучения различных

длин волн [8, 16]. Биологические эффекты облучения крови реализуются вследствие возбуждения биомолекул под действием фотонов света, их стереохимической перестройки [1], увеличения скорости синтеза белка [2], АТФ, РНК, ДНК, активации ядерного транскрипционного фактора NF- κ B [4, 14], активации ферментного комплекса NO-синтетазы [13], снижения активности в реакциях перекисного окисления липидов, потенцирования действия антиоксидантов, нормализации концентрации и активности каталазы, пероксидазы [9], сукцинат-дегидрогеназы, НАД-Н₂, НАДФ-Н₂, АТФазы, альдолазы, кислой и щелочной фосфатазы [13]. На фоне стимуляции функций ядерного аппарата клеточных факторов врожденного и адаптивного иммунитета усиливается выделение фибробластами и макрофагами ростовых факторов, что стимулирует пролиферацию и дифференцировку, в том числе процессы физиологической и репаративной регенерации поверхности слизистых оболочек мочеполовой системы [1, 13]. Возможность использования внутрисосудистого лазерного облучения крови (ВЛОК) рассматривается специалистами не одно десятилетие, однако анализ клинической картины, состояния антиоксидантной системы и факторов противовирусной защиты с созданием на основании полученных данных лечебной схемы позволит повысить эффективность терапии больных рецидивирующим генитальным герпесом.

Цель исследования – обосновать возможность коррекции клинко-иммунологических нарушений у больных рецидивирующей герпесвирусной инфекцией мочеполовой системы с использованием внутрисосудистого лазерного облучения крови.

Материалы и методы

В исследовании приняли участие 125 женщин (средний возраст $29,5 \pm 1,5$ года) с рецидивирующей формой генитального герпеса на основании принципа добровольного информированного согласия. Для проведения лечения были сформированы 2 группы: группа 1 состояла из 60 женщин, которым проводилось лечение в соответствии с Клиническими рекомендациями по ведению больных инфекциями, передаваемыми половым путем и уrogenитальными инфекциями [8]; 65 больным группы 2 проводилась комплексная терапия, включающая валацикловир по 500 мг и метод ВЛОК, проводимый с использованием аппарата «Матрикс-ВЛОК» (Регистрационное удостоверение: ФС 022а2005/2907-06. Сертификат соответствия: РОСС RU.АИ11. В00382). Параметры лазеротерапии: длина волны лазерного излучения 635 нм, мощность излучения 2 мВт, режим работы лазера – непрерывный, экспозиция 8 мин, количество процедур – 15. Лечение проводилось с использованием одноразовых световодов КИВЛ-1 путем венепункции локтевой вены. Для сравнения анамнестических показателей и данных гинекологического анамнеза использованы данные 50 пациенток без ГГ (группа «Здоровые»). Исследования клинической картины, рецидивов проводили в динамике через месяц после окончания лечения, на 3, 6, 9, 12-й мес. после его завершения. Критериями включения в исследование

являлись: клиническая картина рецидивирующего герпеса мочеполовой системы в периоде продрома или обострения, при этом не более 48 часов от момента появления высыпаний, наличие ВПГ 1–2-го типа, подтвержденное методом ПЦР (ФГУН «ЦНИИЭ» Роспотребнадзора, Москва), частота предшествующих рецидивов 7 и более раз в год. Критерии исключения: наличие тяжелой соматической патологии, гормональные нарушения, наличие других заболеваний, передающихся половым путем, ВИЧ, гепатит В, С, несогласие на участие в исследовании.

Клинический мониторинг больных с рецидивирующим ГГ осуществлялся путем осмотра наружных половых органов, бимануального влагалищного обследования, пальпации паховых лимфатических узлов. Описание субъективных и объективных симптомов включало: наличие или отсутствие болезненных высыпаний в области половых органов и/или перианальной области, зуда/боли, парестезии в области поражения, болезненности во время половых контактов, при локализации высыпаний в области уретры, общих симптомов интоксикации (повышенная температура тела, головная боль, тошнота, недомогание, миалгия, нарушение сна). Иммунологические и биохимические исследования, проведенные в НИИ иммунологии ФГОУ ВО ЮУГМУ (Челябинск) и ООО «Лаборатория Гемотест» ОГРН 1027709005642 (Лицензия: № ЛО-05-01-008939 от 24 августа 2017 г.), включали: подсчет качественного и количественного состава лейкоцитов периферической крови, анализ фагоцитарной, лизосомальной, НСТ-редуцирующей активности НГ [1]. Статистический анализ данных проводился с использованием непараметрического метода Мана–Уитни как метода, наиболее адекватного с математической точки зрения для данного исследования. Критический уровень значимости при проверке статистических гипотез о существовании различий показателей между группами (p) принят равным 0,05.

Результаты исследования и их обсуждение

По данным молекулярно-генетического исследования, среди пациенток с ГГ, включенных в исследование, моноинфекция ВПГ-1 наблюдалась у 29 женщин (23,2%), моноинфекция ВПГ-2 – у 43 больных (34,4%), у 53 женщин (42,4%) наблюдалось мультиинфицирование двумя типами вируса ВПГ-1, 2 (рис. 1).

Диагноз рецидивирующего ГГ подтвержден наличием рецидивов заболевания в течение года $7,0 \pm 1,02$ раза, длительностью заболевания от 2 до 10 лет. Межрецидивный период за год, предшествующий обследованию, составил $1,55 \pm 0,12$ мес. Все 125 (100%) пациенток с ГГ

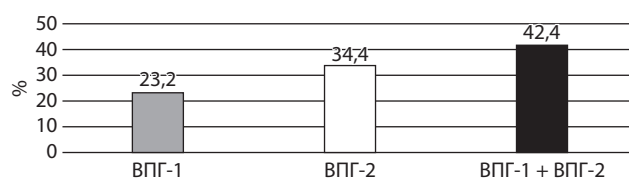


Рис. 1. Результаты молекулярно-генетического типирования ВПГ-1, 2 методом ПЦР

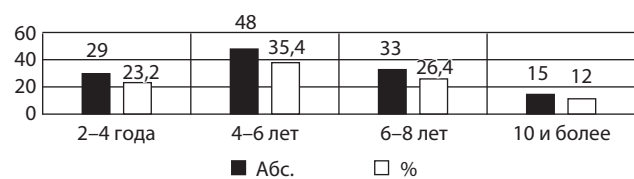


Рис. 2. Длительность заболевания у женщин с рецидивирующим генитальным герпесом

имели неоднократные, с сохранением субъективных и объективных симптомов, курсы терапии с применением ациклических нуклеозидов. Срок давности заболевания у женщин с ГГ представлен на рис. 2.

Причиной обращения пациенток к врачу стал очередной эпизод рецидива ГГ. У 125 (100%) случаев имели место жалобы на болезненные высыпания в области половых органов и перианальной области. Зуд слизистых оболочек влагалища и вульвы отмечали также 125 (100%) женщин, парестезии отмечали 45 (36%) женщин. На болезненность во время полового контакта

жаловались 125 (100%) больных; у 112 (89,6%) женщин имели место жалобы на зуд, у 118 (94,4%) – на жжение слизистых оболочек наружных половых органов; 122 (97,6%) обследованных отмечали сочетание зуда и жжения слизистых оболочек; на болезненность при мочеиспускании (МИ), половом акте (ПА) жаловались 103 (82,4%) больных; жалобы на контактные кровотечения предъявляли 49 (39,2%) женщин (рис. 3–4).

Оценка изменений интенсивности субъективных симптомов при лечении с применением монотерапии ациклическими нуклеозидами и комплексной терапии с использованием ВЛОК и динамическое наблюдение за больными длительностью 12 мес. показала значимые различия. Анализ данных за 12 мес. наблюдений показал, что у 60 женщин (92,3%), пролеченных с использованием ВЛОК, количество рецидивов снизилось до $2,3 \pm 0,3$ раза в год. Только у 30 женщин (50%), пролеченных без ВЛОК, количество рецидивов снизилось до $4,3 \pm 0,2$ раза в год, у остальных 30 (50%) положительной динамики не наблюдалось (рис. 5).

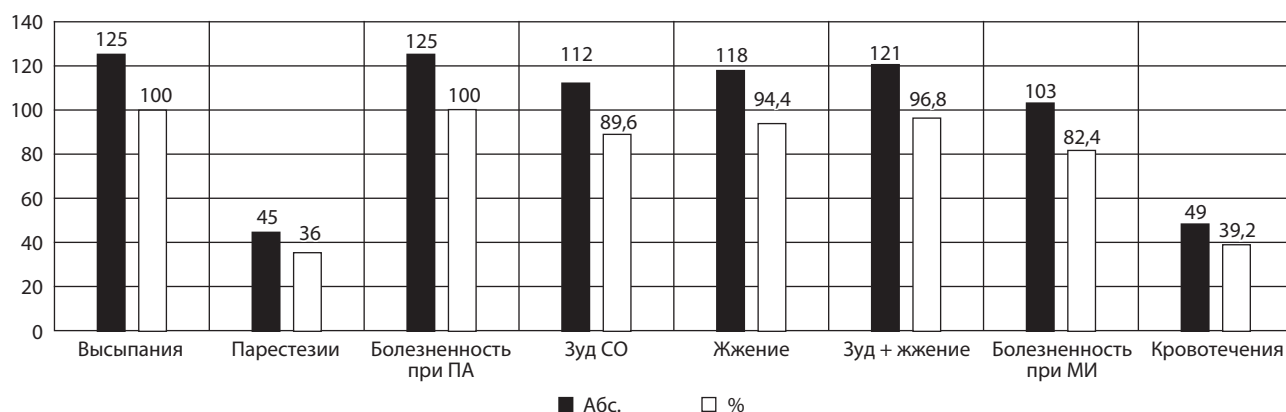


Рис. 3. Жалобы пациенток с рецидивирующей герпесвирусной инфекцией гениталий

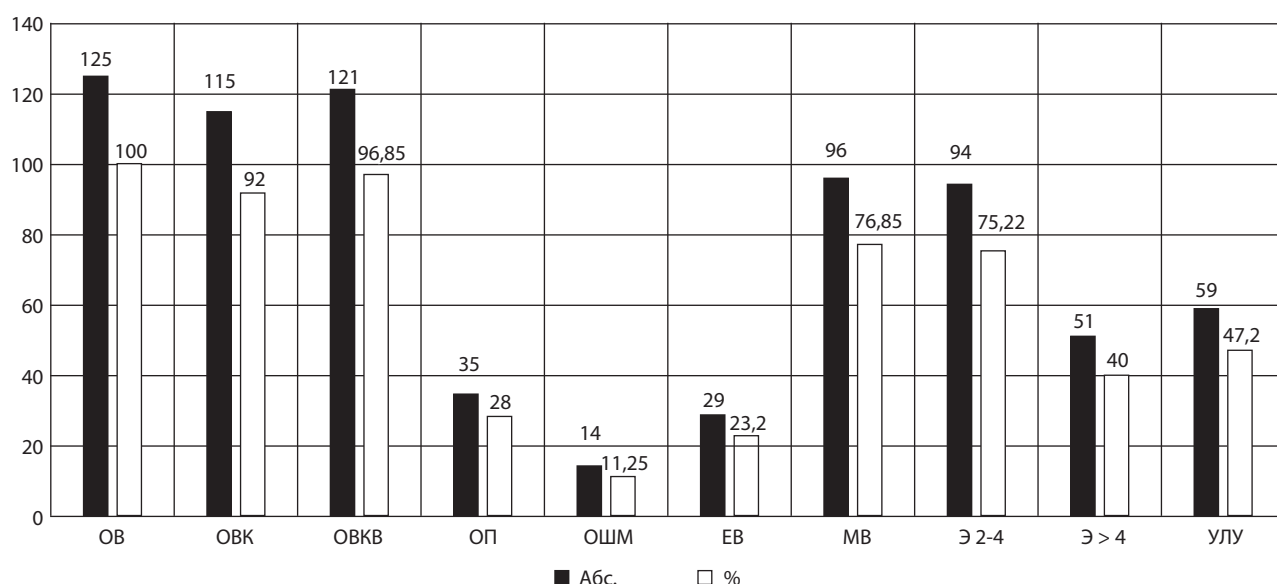


Рис. 4. Объективные симптомы у больных с ГГИ (ОВ – отек вульвы; ОВК – отек вульвы и клитора; ОВКВ – отек вульвы, клитора и влагалища; ОП – отечность промежности; ОШМ – отечность слизистых оболочек шейки матки; ЕВ – единичные везикулезные элементы; МВ – множественные везикулезные элементы; Э 2-4 – эрозии размером до 4 мм; Э > 4 – эрозии размером более 4 мм; УЛУ – увеличение и болезненность паховых лимфатических узлов)

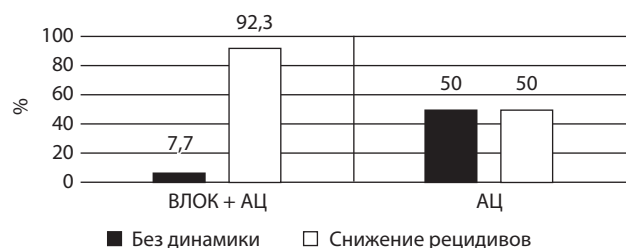


Рис. 5. Динамика рецидивов у пациенток при терапии ациклическими нуклеозидами (АЦ) и с использованием АЦ и ВЛОК

Таким образом, при лечении только ациклическими нуклеозидами при исходно высокой частоте рецидивов не удастся добиться полноценной ремиссии на протяжении 12 мес. после окончания терапии. Использование ВЛОК в комплексной терапии ГТ превышает клиническую эффективность монотерапии ациклическими нуклеозидами. При изучении функционально-метаболического статуса НГ по лизосомальной активности, способности поглощать микросферы латекса выявлены нарушения, проявляющиеся в снижении активности и интенсивности фагоцитоза НГ у пациентов, пролеченных без ВЛОК (рис. 6).

Исследование биоцидных возможностей НГ проведено по динамике показателей теста восстановления нитросинего тетразолия (НСТ) в диформаза (НСТ-тест в модификации А.Н. Маянского и М.Е. Виксмана)

в спонтанном и индуцированном частицами монодисперсного полистирольного латекса в концентрации 10^8 частиц/мл, диаметром частиц 1,7 мкм (НСТ Ин. у.е.) вариантах. Учет НСТ-теста проводили с помощью световой иммерсионной микроскопии (Zeiss Primo Star) при увеличении $90 \times 10 \times 1,5$. Показатели спонтанного НСТ-теста указывают на степень активации кислородзависимых механизмов НГ под влиянием внутренних причин, а результаты индуцированного теста – о способности НГ к активации под воздействием полистирольного латекса. Нарушение способности нейтрофилов к восстановлению НСТ отражает дефекты кислородзависимых механизмов бактерицидности и может служить прогностическим критерием нарушения функции нейтрофилов. Нами было выявлено повышение значений НСТ Сп.НГ и НСТ Ин.НГ после лечения по сравнению с показателями пациентов, пролеченных только ациклическими нуклеозидами, что свидетельствует об усилении окислительного метаболизма НГ и повышении уровня антиинфекционной защиты у пациентов, пролеченных с использованием ВЛОК (рис. 7).

При рецидивирующем ГТ в субпопуляциях лейкоцитов периферической крови происходит усиление повреждения клеточных мембран, запускается каскад реакций, связанных со структурной дезорганизацией клеточных органелл, связанных с усилением с пероксидацией фосфолипидов клеточных мембран [14].

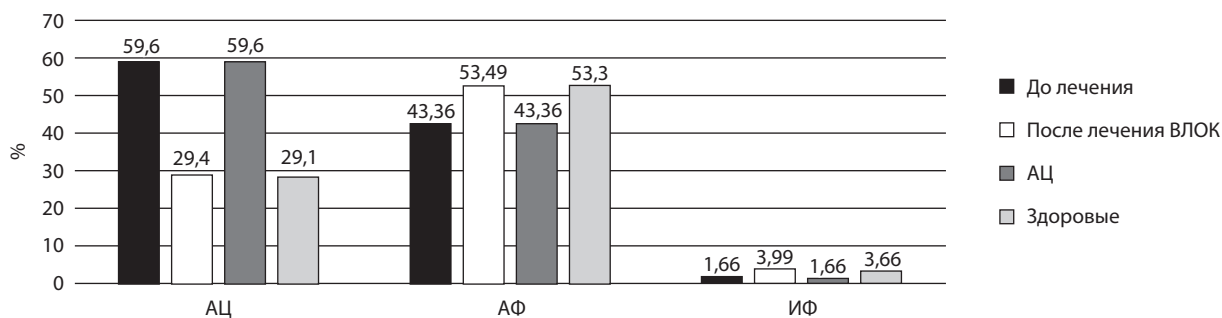


Рис. 6. Функциональная активность НГ периферической крови у пациентов с ГТ при терапии ациклическими нуклеозидами (АЦ) и с использованием АЦ и ВЛОК (ЛА – лизосомальная активность; АФ – активность фагоцитоза; ИФ – интенсивность фагоцитоза)

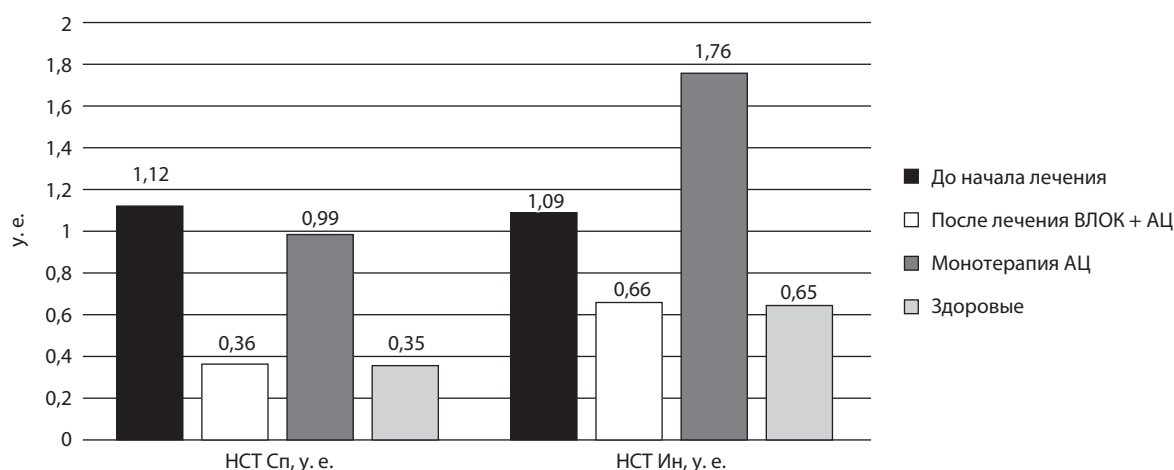


Рис. 7. Показатели окислительного метаболизма НГ у пациентов с ГТ до и после терапии ациклическими нуклеозидами (АЦ) и с использованием АЦ и ВЛОК

Выводы

1. Установлена высокая клиническая эффективность метода ВЛОК (длина волны 635 нм, мощность излучения 2 мВт, экспозиция 8 минут, количество сеансов – 15); доказано, что применение данного метода в комплексе с ациклическими нуклеозидами способствует благоприятному течению и исходу рецидивирующего генитального герпеса, снижает число рецидивов.

2. У пациентов с рецидивирующим генитальным герпесом под действием комплексной терапии с применением ВЛОК нормализуются иммунологические показатели фагоцитов в НСТ-тесте, восстанавливается лизосомальная активность, показатели активности и интенсивности нейтрофильных гранулоцитов периферической крови.

Литература

1. Гизингер О.А., Колесников О.Л., Иштахтина К.Г. Влияние низкоинтенсивного лазерного излучения на нейтрофилы периферической крови доноров в условиях эксперимента // Иммунология. – 2009. – Т. 30. – № 5. – С. 263–267.
2. Гизингер О.А., Зиганшин О.Р., Шеметова М.А., Москвин С.В. Анализ иммуномодулирующих эффектов лазера низкой интенсивности в терапии герпесвирусных инфекций мочеполовой системы // Российский иммунологический журнал. – 2016. – Т. 10 (19). – № 2 (1). – С. 6–8.
3. Гизингер О.А. Влияние низкоинтенсивного лазерного излучения на нейтрофилы цервикального секрета у женщин с микоплазменной инфекцией / О.А. Гизингер, И.И. Долгушин // Вопр. курортологии, физиотерапии и лечеб. физкультуры. – 2008. – № 4. – С. 29–31.
4. Гладких С.П., Алексеев Ю.В., Полонский А.К. Молекулярно-биологические основы лазерной и фотодинамической терапии // Новые аспекты лазерной медицины и техники на пороге 21-го века: сб. науч. тр. № 5. – М., Калуга, 2000. – С. 1–55.
5. Гладько В.В., Аковбян В.В. Клинико-эпидемиологические аспекты и современные рекомендации по лечению генитального герпеса // Воен. мед. журн. – 2002. – № 1. – С. 23–26.
6. Железникова Г.Ф. Инфекция и иммунитет: стратегии обеих сторон // Мед. иммунология. – 2006. – Т. 8. – № 5–6. – С. 597–614.
7. Исаков В.А., Архипов Г.С., Аспель Ю.В. Иммунопатогенез и лечение генитального герпеса и хламидиоза: Рук. для врачей. – Н-Новгород–СПб., 1999. – 152 с.
8. Кубанова А.А. Клинические рекомендации Российского общества дерматовенерологов и косметологов (2013) по ведению больных инфекциями, передаваемыми половым путем, и урогенитальными инфекциями. – М., 2013. – 45 с.
9. Серова Е.В., Васильев А.Н., Малиновская В.В. Терапия рецидивирующей генитальной формы герпесвирусной инфекции у женщин // Лечащий Врач. – 2017. – № 5. – С. 68–72.
10. Физическая реабилитация: учебник / Под общей ред. С.Н. Попова. – Ростов н/Д: Феникс, 2005. – 608 с.
11. Awasthi S., Hook L.M. A trivalent subunit antigen glycoprotein vaccine as immunotherapy for genital herpes in the guinea pig genital infection model // Hum. Vaccin. Immunother. – 2017. – P. 1–9.
12. Beaumann J.G. Genital herpes: a review // Am. Fam. Physician. – 2005. – Vol. 72. – P. 1527–1534.
13. Bjordal J.M. Low level laser therapy (LLLT) and World Association for Laser Therapy (WALT) dosage recommendations // Photomedicine and Laser Surgery. – 2012. – Vol. 30. – № 2. – P. 61–62.
14. Chen C.-H. Low-energy laser irradiation increases endothelial cell proliferation, migration, and eNOS gene expression possibly via PI3K signal pathway // Lasers in Surgery and Medicine. – 2008. – Vol. 40. – № 1. – P. 46–54.
15. Chen C.-H. Low-level laser therapy activates NF-κB via generation of reactive oxygen species in mouse embryonic fibroblasts // PLoS ONE. – 2011. – Vol. 6. – № 7. – P. 224–253.
16. Chi C.C. Interventions for prevention of herpes simplex labialis (cold sores on the lips) // Cochrane Database Syst. Rev. – 2015. – № 8. – P. 456.
17. Karu T.I. Photobiology of low-power laser therapy / T.I. Karu. – London: Harward Acad. Publishers, 1992. – 187 p.
18. Himeno T., Shiga Y., Takeshima S. et al. Clinical, epidemiological, and etiological studies of adult aseptic meningitis: a report of 12 cases of herpes simplex meningitis, and a comparison with cases of herpes simplex encephalitis. Rinsho Shinkeigaku. – 2018 Jan 26. – Vol. 58 (1). – P. 1–8.

Поступила в редакцию 24.04.18 г.

Для контактов: Гизингер Оксана Анатольевна
E-mail: OGizinger@gmail.com